

MANEJO AVANZADO DE LA VÍA AÉREA

ADVANCED AIRWAY MANAGEMENT

DR. RAMÓN COLOMA O. (1), DR. JUAN PABLO ÁLVAREZ A. (2).

1. DEPARTAMENTO ANESTESIOLOGÍA. CLÍNICA LAS CONDES. PROFESOR AGREGADO FACULTAD DE MEDICINA UNIVERSIDAD DE CHILE.

2. DEPARTAMENTO ANESTESIOLOGÍA. CLÍNICA LAS CONDES. INSTRUCTOR FACULTAD DE MEDICINA UNIVERSIDAD DE CHILE.

Email: rcoloma@clc.cl
jpabloalvarez@gmail.com

RESUMEN

El manejo de la vía aérea es uno de los elementos fundamentales en el cuidado de los pacientes. No solamente los especialistas deben conocerlo y requiere de un entrenamiento continuo. En este artículo se revisarán los elementos más importantes en relación a la anatomía de la vía aérea, su evaluación, y las técnicas básicas y avanzadas utilizadas para su manejo adecuado. Se propone la creación de algoritmos locales y disponer de un carro de intubación difícil.

Palabras clave: Vía aérea, vía aérea difícil, dispositivos de vía aérea.

SUMMARY

Management of the airway is one of the essential elements in patient's care. It has to be known not only by specialists and also requires continuous training. This article reviews the most important aspects related to airway anatomy, the evaluation of it and also basic and advance techniques of airway management. Special emphasis is made for the future development of local algorithms and the necessity to have a difficult airway cart.

Key words: Airway, difficult airway, airway devices.

INTRODUCCIÓN

El manejo de la vía aérea, entendido como la realización de maniobras y la utilización de dispositivos que permiten una ventilación adecuada

y segura a pacientes que lo necesitan, es uno de los desafíos más importantes al que puede verse enfrentado un médico en su práctica clínica. El resultado final dependerá de las características del paciente en particular, la disponibilidad de equipos, y la destreza y habilidades del operador, pudiendo determinar morbilidad y mortalidad.

Una revisión de la base de datos de la Sociedad Americana de Anestesiología (ASA), de Demandas Cerradas (Closed Claims database) (1), encontró que entre los años 1985 y 1999, 179 de estas demandas fueron por dificultad en el manejo de vía aérea. De éstas, 67% ocurrió durante la inducción de la anestesia. Luego de la publicación del primer algoritmo de intubación difícil en 1993 por la ASA (2), se observó una disminución de las muertes o daño cerebral en esta etapa de la anestesia de un 62% entre los años 1985 y 1992, a un 35% entre 1993 y 1999.

Estos antecedentes demuestran la importancia de disponer de algoritmos, fuera de conocer y manejar los diversos aparatos de que se dispone en la actualidad para ventilar adecuadamente a un paciente.

A continuación revisaremos algunos elementos de la anatomía y cómo se evalúa la vía aérea, algunas definiciones importantes, los diversos elementos disponibles usados para ventilar, tanto en el manejo respiratorio básico como avanzado y la propuesta de un carro de intubación difícil.

ANATOMÍA DE LA VÍA AÉREA

Para poder realizar un manejo adecuado de la vía aérea, debemos conocer algunas nociones básicas de la anatomía de ella. En la Figura 1 es posible identificar las principales estructuras que la conforman.

El camino que recorre el aire desde el medio ambiente para llegar a los pulmones habitualmente es: cavidad nasal (ocasionalmente cavidad oral), nasofaringe, orofaringe, laringe, (pasando a través de las cuerdas vocales) y tráquea.

Consideraciones anatómicas relevantes para el manejo de la vía aérea:

1. El plexo de Kiesselbach (Figura 2), es un área muy vascularizada que se encuentra en la región anteromedial del septum nasal. Recibe irrigación de las arterias etmoidales anteriores y posteriores, arteria esfenopalatina, arteria palatina y labial superior. Es el lugar más frecuente de origen de las epistaxis, por lo que debe tenerse en cuenta ante la necesidad de colocar cánulas nasales o intubación nasotraqueal.

2. Los cóndilos de la mandíbula articulan con la articulación témporo-mandibular dando cuenta de los primeros 30° de apertura bucal. Más allá de ellos, los cóndilos se subluxan hacia anterior, bajo el arco zigomático logrando una mayor apertura. La maniobra de protrusión mandibular utilizada para desplazar la lengua hacia anterior y despejar la vía aérea requiere de la subluxación de los cóndilos mandibulares. Importante durante la ventilación con mascarilla facial e intubación. Si esto no se logra, se tendrán problemas para la ventilación e intubación del paciente.

3. A nivel de la faringe, la permeabilidad de ésta es mantenida por el tono muscular de los músculos faríngeos. Si se utilizan agentes sedantes o hipnóticos, éstos disminuirán el tono muscular favoreciendo la obstrucción de la vía aérea.

4. A nivel de la laringe existe el pliegue medio glosopiglótico que une la base de la lengua con la epiglotis. La presión realizada sobre este pliegue cuando se utiliza una hoja de laringoscopio curva levanta la epiglotis y expone la glotis dando una visión adecuada para la intubación traqueal (Figura 3).

5. Los cartílagos aritenoides, responsables del movimiento de las cuerdas vocales, pueden ser dañados con la inserción de un tubo endotraqueal muy grande, ya sea directamente o por isquemia, produciendo una lesión laríngea permanente.

6. La membrana cricotiroides mide aproximadamente 2 cm de ancho y un cm de alto. Está ubicada entre el cartílago tiroides y cricoides y es un hito anatómico muy importante, ya que las técnicas avanzadas de manejo de vía aérea lo utilizan como punto de entrada para la inserción de dispositivos quirúrgicos o percutáneos de ventilación. Es importante destacar que se recomienda puncionar en la mitad inferior de la membrana para evitar la lesión de la arteria cricotiroides, rama de la laríngea superior y que está presente en aproximadamente un 60% de los pacientes en la mitad superior de la membrana cricotiroides.

Aunque las consideraciones anatómicas de la vía aérea son muchas, por la extensión de ellas se han expuesto las más importantes. Se recomienda la revisión de otros artículos y libros que han tratado el tema de manera clara y dirigida al manejo de la vía aérea (3).

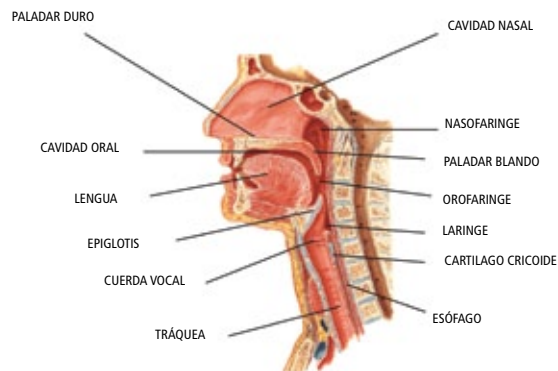


Figura 1. Anatomía de la vía aérea superior. Adaptado de Walls, Ron M.; Murphy, Michael F. *Manual of Emergency Airway Management*, 3ª Edición.

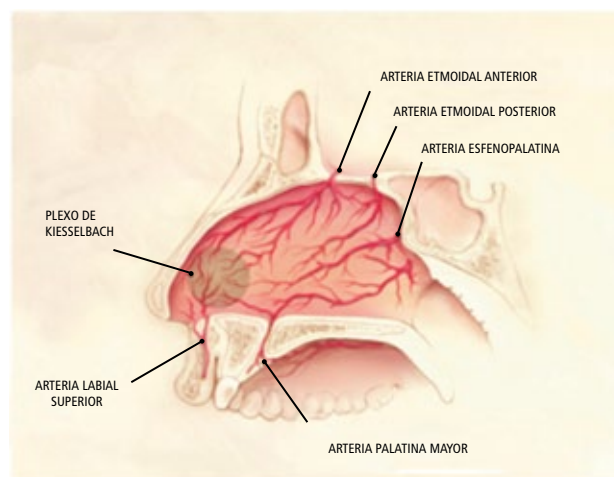


Figura 2. Plexo de Kiesselbach. Adaptado de Kucik C, Clenney T. *Management of epistaxis Am Fam Physician* 2005;71:305-11, 312.

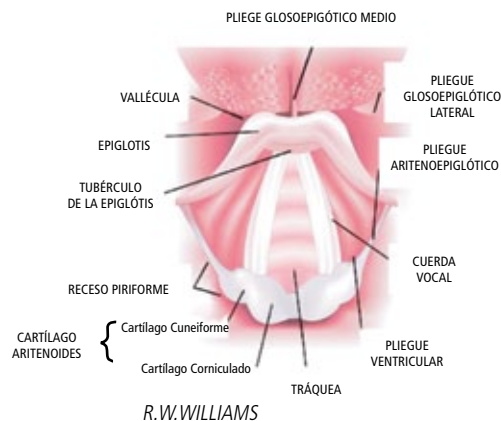


Figura 3. Anatomía de la Faringe. Adaptado de Walls, Ron M.; Murphy, Michael F. *Manual of Emergency Airway Management*, 3ª Edición.

El manejo de la vía aérea en personas que requieren asistencia ventilatoria, ya sea por causas accidentales, traumáticas, patológicas o en

pacientes sometidos a anestesia general o sedación, puede ir desde la instalación de una simple mascarilla facial, mascarilla laríngea, intubación endotraqueal, hasta la cricotirotomía o traqueostomía. Existen distintas alternativas para proteger y mantener permeable la vía aérea. La elección del método a utilizar, dependerá de factores dependientes del paciente, de la disponibilidad de elementos para ello y de la situación clínica particular.

Las técnicas más simples para el manejo de la vía aérea incluyen:

- Ventilación con mascarilla facial (con o sin cánula orofaríngea).
- Mascarilla laríngea clásica o tubo laríngeo.
- Intubación endotraqueal vía oral.

Dentro de las técnicas más avanzadas podemos mencionar la utilización de:

- Mascarilla laríngea de intubación (Fastrach).
- Videolaringoscopia.
- Fibroscopio Bonfils.
- Fibrobroncoscopio.
- Cricotirotomía o traqueostomía.
- Ventilación jet translaríngea.
- Intubación retrógrada.

El objetivo principal de todas estas técnicas es lograr ventilar al paciente. Para ello, lo más clásico y frecuente es disponer de un tubo localizado en el interior de la tráquea: intubación endotraqueal, habitualmente instalado vía oral. Como alternativa, existen otras vías a través de las cuales se puede llegar a la tráquea. Estas son la nasal y la cricotirotomía o la traqueostomía. Figura 4.

A continuación revisaremos cómo se evalúa una vía aérea, algunas definiciones relacionadas con dificultades en su manejo y ciertas técnicas básicas y avanzadas. Finalizaremos con la proposición de un carro de intubación difícil.

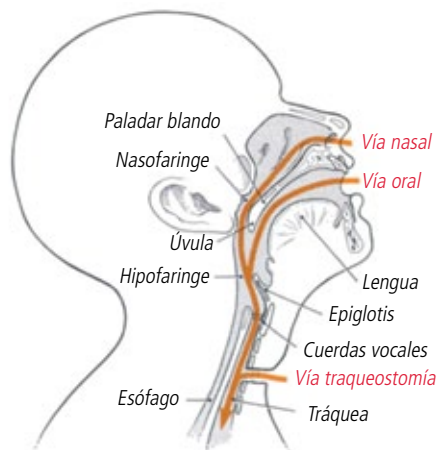

Figura 4. Accesos a la vía aérea.

EVALUACIÓN DE LA VÍA AÉREA

La evaluación de la vía aérea de un paciente se inicia con la observación de sus rasgos anatómicos: forma y tamaño de la boca, nariz, mandíbula y cuello; existencia de eventuales masas o alteraciones anatómicas que pudieran alterar el flujo normal de aire desde el exterior a los pulmones. Dentro de los factores asociados a problemas en el manejo de la vía aérea (ventilación), podemos mencionar:

- Dificultades previas.
- Obesidad.
- Limitación apertura bucal, menor de 3,5 cms.
- Lengua grande.
- Micrognatia.
- Protrusión incisivos superiores.
- Mallampati 3 o 4.
- Cuello corto y grueso.
- Distancia tiromentoniana menor de 6,5 cm. con la cabeza hiperextendida.
- Distancia esternomentoniana menor de 12,5 cms. con la cabeza hiperextendida.

La clasificación de Mallampati se basa en la cantidad de estructuras que se logra visualizar en la cavidad oral, con el paciente frente al observador, con la boca abierta y la lengua protruida al máximo. Se cataloga de I a IV, según se logre ver pilares y úvula completa, clase I; hasta clase IV, en que no se logra visualizar la base de la úvula (4). Figura 5.

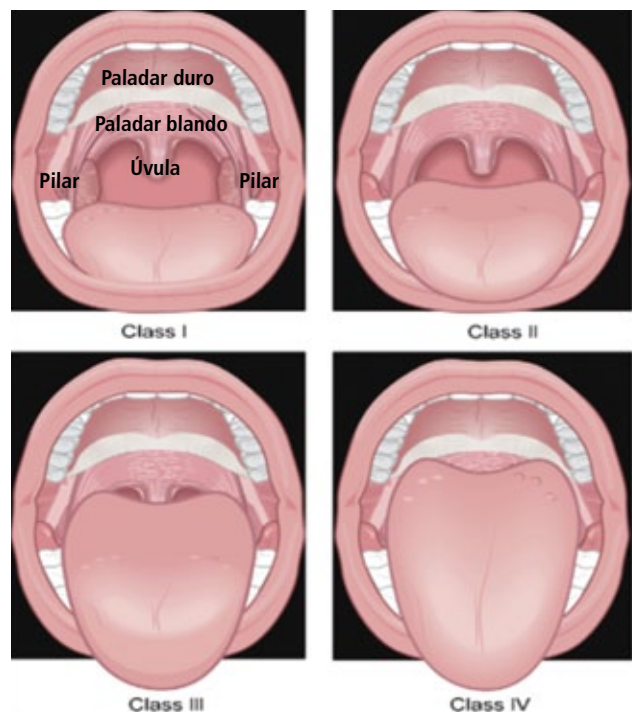


Figura 5. Clasificación de Mallampati.

DEFINICIONES

Ventilación difícil:

Incapacidad de mantener saturación de oxígeno mayor a 90% o de revertir signos ventilación inadecuada, con mascarilla a presión positiva y oxígeno al 100%.

Laringoscopia difícil:

Imposibilidad de visualizar cuerdas vocales con laringoscopia convencional.

Intubación endotraqueal difícil:

Inserción tubo endotraqueal requiere más de 3 intentos o más de 10 minutos (5).

Vía aérea difícil:

Situación clínica en la cual un anestesiólogo entrenado convencionalmente, experimenta dificultad en la ventilación con mascarilla facial, en la intubación endotraqueal o ambas.

Interactúan factores del paciente, ambiente clínico y habilidades del operador (6).

TÉCNICAS BÁSICAS PARA EL MANEJO DE LA VÍA AÉREA

Ventilación con mascarilla facial

Dentro de los predictores de dificultad de ventilación con mascarilla facial podemos mencionar:

- Índice de masa corporal de 30 kg/m² o más.
- Presencia de barba.
- Mallampati III ó IV.
- Edad de 57 años o más.
- Historia de ronquido.
- Protrusión de la mandíbula limitada (7).

Esta técnica se utiliza en pacientes despiertos o inconscientes que son incapaces por sí mismos de mantener una adecuada oxigenación. Es necesario contar con una mascarilla adecuada que permita incluir en ella la nariz y la boca. Son mascarillas transparentes que constan de una conexión universal de 15 mm para la bolsa de ventilación, un cuerpo rígido y un colchón o collar inflable circunferencial que distribuye en forma adecuada la presión que se ejercerá sobre la cara para sellarla y evitar la fuga de aire. Se coloca desde el puente nasal hacia la boca cubriéndola, apoyando la región distal de ella sobre la cresta alveolar dental. No se necesita incluir el mentón. Si la máscara es muy grande se corre el riesgo de apoyarse sobre los globos oculares pudiendo producir una respuesta vagal intensa e isquemia de la retina. La mano no dominante se utiliza para fijar la máscara en la cara del paciente y la dominante se ocupará de la ventilación con la bolsa. Los dedos pulgar e índice se colocan sobre ella sellando la máscara realizando la presión necesaria sobre la cara que evite la pérdida de aire y los dedos medio, anular y meñique se utilizan para desplazar la lengua mediante la maniobra de subluxación mandibular (Figura 6). Si no se consigue la ventilación se sugiere el uso de una cánula orofaríngea para permeabilizar la vía aérea. Si el paciente

ventila de manera espontánea se debe apoyar la ventilación con volúmenes no mayores a los 500 ml y presiones de vía aérea no mayores a las de esfínter esofágico inferior (25 cm H₂O) para no insuflar aire en estómago (8, 9). Así descrita pareciera una técnica fácil, pero requiere de entrenamiento y práctica. También se puede realizar con dos operadores cuando no se logra ventilar al paciente (Figura 7).

Intubación Endotraqueal

Esta técnica es considerada el gold standard para asegurar una vía aérea permeable. Una de las primeras series publicadas sobre intubación orotraqueal fue realizada por el pediatra francés Eugène Bouchut y consistió en siete casos de niños con difteria que fueron sometidos a este procedimiento para atravesar la membrana que obstaculizaba mortalmente su respiración (10). Desde entonces hasta ahora, los avances han permitido que la intubación orotraqueal sea uno de los procedimientos de uso habitual más utilizados. Antes de la realización del procedimiento es necesario tener claros algunos conceptos. La laringoscopia busca una visión directa de la laringe y para poder lograr esto se requiere alinear la vía aérea superior. Para esto se describen tres ejes que deben alinearse: el eje oral, el faríngeo y el laríngeo. Para alinear el eje faríngeo con el laríngeo, es necesario colocar a nivel del occipucio una almohada o cojín de 10 centímetros de espesor que logre levantar la cabeza y llevarla a la posición de olfateo. Para alinear el eje oral con los otros dos ya alineados se debe realizar una hiperextensión de cuello en forma delicada pero firme. De esta manera la exposición de la glotis para la intubación será la mejor y nos permitirá realizar la intubación (Figura 8).

Luego se debe introducir el laringoscopio por la comisura bucal por el lado derecho y avanzarlo hasta el surco glosopiglótico, desplazar la lengua hacia la izquierda y traccionar el laringoscopio hacia ventral, logrando de este modo la elevación de la epiglotis y la exposición de las cuerdas vocales (Figura 9). Sin dejar de traccionar se inserta el tubo mirando en todo momento su extremo distal hasta verlo atravesar las cuerdas con el bisel paralelo a ellas. El laringoscopio se debe manipular con la mano izquierda e introducir el tubo con la mano derecha. Esta

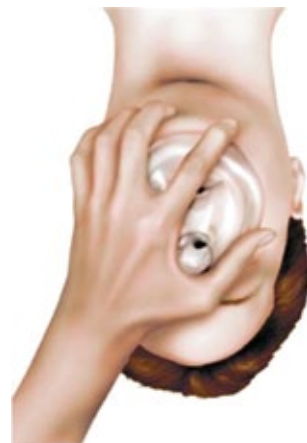

Figura 6. Técnica de Ventilación con mascarilla facial con una mano.

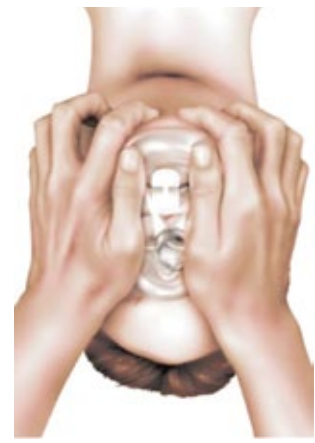

Figura 7. Técnica de Ventilación con mascarilla facial con dos manos.

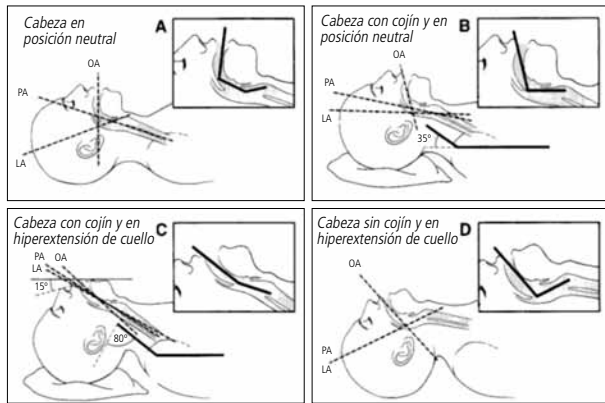


Figura 8. Ejes de la vía aérea y alineación de ellos para la intubación. OA = Eje Oral, PA = Eje Faringeo LA= Eje Faringeo.

técnica requiere de práctica frecuente para lograr un manejo adecuado de los instrumentos utilizados. El tubo endotraqueal provee la mejor protección contra la aspiración de sustancias extrañas cuando se introduce un tubo con cuff.

Mascarilla Laríngea

La mascarilla laríngea (Figura 10) surgió de la investigación para lograr un dispositivo más cómodo y menos invasivo que la mascarilla facial y el tubo endotraqueal respectivamente, en la mantención de la vía aérea. Fue desarrollada por el Dr. Archie Brain y actualmente forma parte de los dispositivos de rescate en el algoritmo de la ASA para el manejo de la intubación difícil (6). Para su introducción se guía con el dedo índice de la mano dominante hacia la hipofaringe, siguiendo la curvatura del paladar (Figuras 11 y 12). Se impulsa hasta que se sienta resistencia, procediendo a inflar el cuff con un volumen de aire que está determinado para cada número de mascarilla. En esta posición, debido al diseño de este dispositivo, su apertura distal generalmente queda enfrentando a la glotis, lo que permite una ventilación adecuada del paciente. Esto se corrobora observando los movimientos torácicos con la ventilación y la salida de CO₂ en la espiración (capnografía). La elección del tamaño de la mascarilla laríngea, depende del peso del paciente. Recordar que no sella la vía aérea y por lo tanto puede haber aspiración de contenido gástrico.

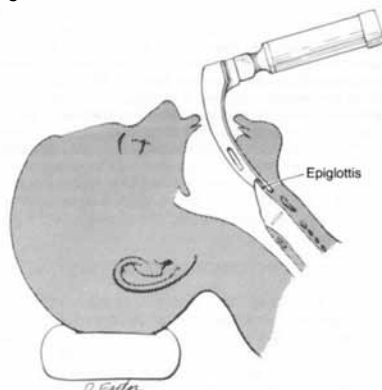


Figura 9. Inserción del Laringoscopio para exponer la glotis.

TÉCNICAS AVANZADAS PARA EL MANEJO DE LA VÍA AÉREA

Se refieren a aquellas técnicas que son de manejo del anestesiólogo. Son más complejas en cuanto a su aplicación y requieren de elementos y dispositivos que no se encuentran generalmente fuera del ámbito de pabellón.

Fastrach o Mascarilla laríngea de intubación

Es un tipo especial de mascarilla laríngea que está diseñada con el fin de lograr la intubación a través de ella (Figura 13). Conserva las características generales de la máscara laríngea clásica, pero tiene un tubo rígido a través del cual se puede insertar un tubo de silicona anillado y con cuff que permite asegurar la vía aérea del paciente. Una vez instalada frente a la glotis y conseguida la ventilación del paciente se introduce el tubo endotraqueal (Figura 14). Luego se retira la máscara manteniendo el tubo en posición, con un estilete diseñado especialmente para eso, de modo de que al sacar la máscara el tubo se mantenga en la tráquea. La intubación se realiza a ciegas y se verifica la posición correcta del tubo mediante la observación de los movimientos torácicos y la medición de CO₂ espirado. Existe en versiones reusable y desechable.

Videolaringoscopios

Durante la última década se han desarrollado laringoscopios que llevan en el extremo distal de la hoja una cámara de video de alta resolución con el fin de visualizar la glotis e introducir un tubo endotraqueal sin la necesidad de ver directamente la glotis, sino a través de una pantalla de alta definición que puede estar en el mango del dispositivo o al lado del paciente. Existen diferentes marcas y modelos: Glidescope (Figura 15), C-Mac Storz (Figura 16), AWS Pentax, MacGrawth, Airtraq, etc. (con hoja Macintosh, con hoja angulada o con canal para la inserción del tubo), estando todos en estudio para evaluar su utilidad en el manejo de la vía aérea normal y difícil (11, 12, 13, 14, 15). Requieren poco entrenamiento para personas que intuban de la manera tradicional frecuentemente. Sin embargo se han reportado complicaciones derivadas de su uso como lesión de paladar blando. Faltan estudios para encontrar su lugar en el manejo de los pacientes difíciles de intubar.

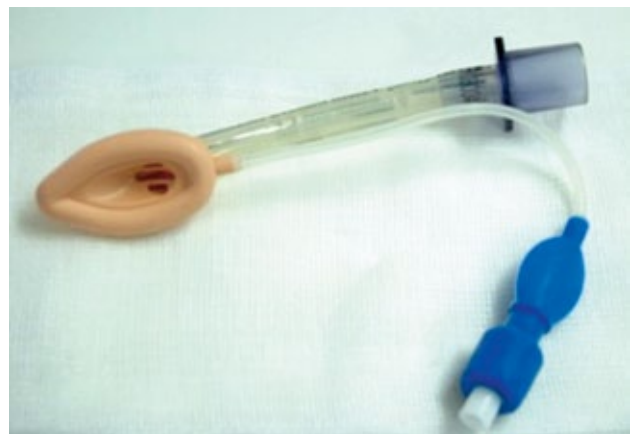

Figura 10. Mascarilla laríngea clásica.

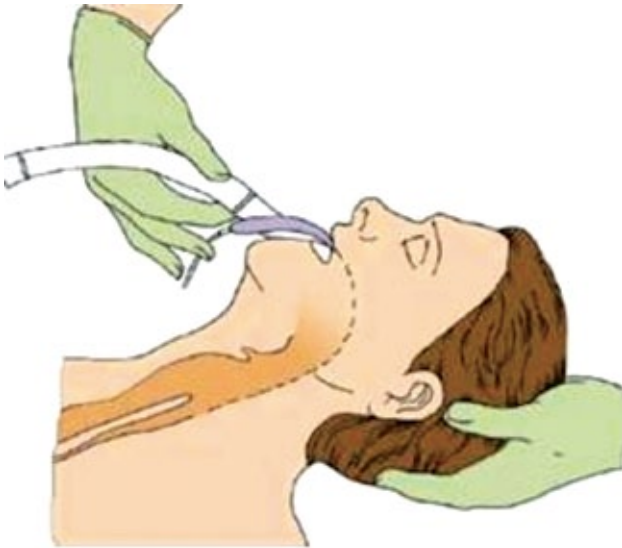

Figura 11. Inserción de mascarilla laríngea.

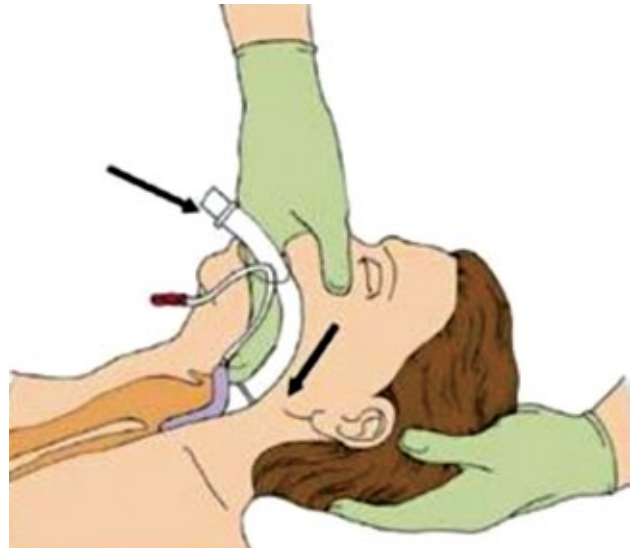

Figura 12. Inserción de mascarilla laríngea

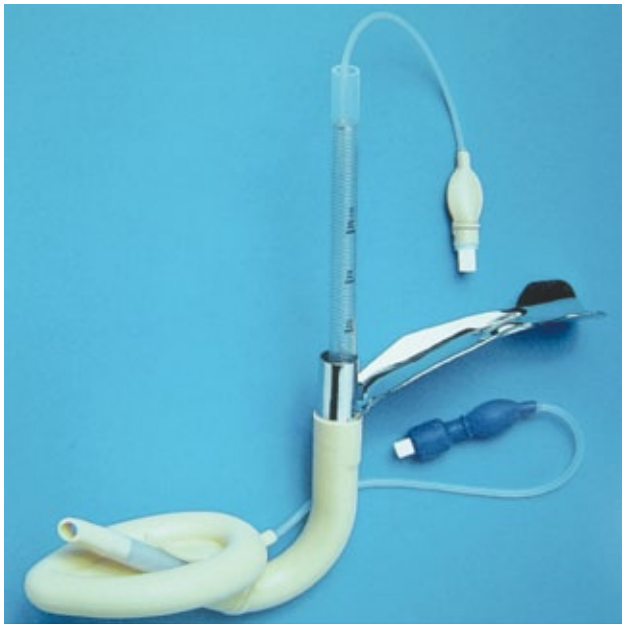

Figura 13. Mascarilla laríngea de intubación o Fastrach.

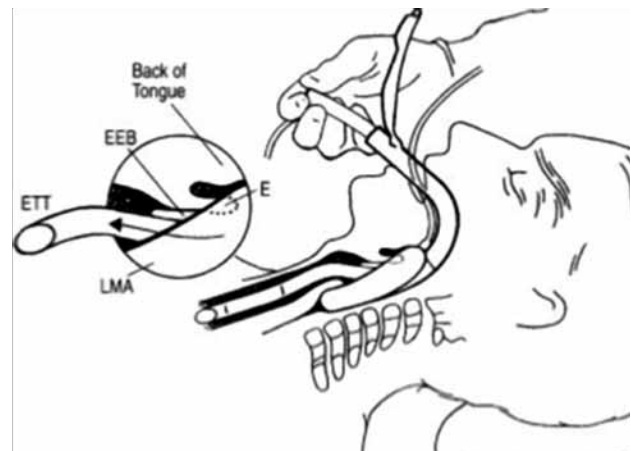


Figura 14. Instalación de Tubo Endobronquial a través de mascarilla laríngea de intubación

FibroscoPIO Bonfils

El Fibroscopio Bonfils (Figura 17) es un fibroscopio rígido que fue concebido para la intubación orotraqueal. Consiste en un estilete rígido con una inclinación de 40° en su extremo distal. El tubo endotraqueal se monta en el estilete, quedando éste por dentro del tubo. En la punta del fibroscopio existe un sistema de iluminación y una cámara de video de alta resolución. La inserción del dispositivo se realiza por la boca, hacia el espacio retromolar. Viendo la pantalla se gira hacia la laringe y se introduce a través de la glotis. Ha demostrado sus ventajas en pacientes con apertura bucal disminuida y pacientes que requieran inmovilización cervical. Sin embargo, entre sus desventajas destacan la

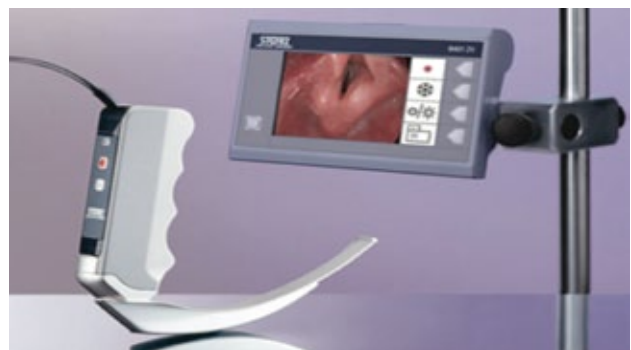

Figura 15 Videolaringoscopia C-Mac de Storz.

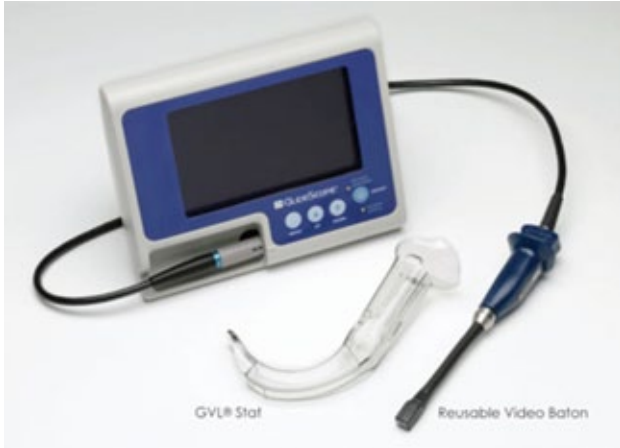

Figura 16 Videolaringoscopio Glidescope.

falta de un sistema de aspiración de secreciones y por su rigidez se han descrito lesiones de la vía aérea y no se puede usar por vía nasal. Faltan estudios para definir sus indicaciones precisas y su lugar en el manejo de la vía aérea difícil.

Fibrobroncoscopio Flexible (Figura 18)

Este dispositivo lleva varios años utilizándose para el manejo de la vía aérea difícil, especialmente en aquellos pacientes con antecedentes de dificultad de intubación. En la actualidad es el método de elección para intubar pacientes en los que se realizará una intubación vigil (es decir, con ventilación espontánea y con sus reflejos de vía aérea presentes). Entre sus ventajas destaca que al ser flexible, se puede intubar sin mover la cabeza o cuello del paciente, por su tamaño permite intubar pacientes con limitación en su apertura bucal y realizar intubaciones por vía nasal. Entre sus desventajas está su costo, requiere un operador entrenado, necesita cuidados especiales para que el desgaste de sus fibras sea el menor posible y requiere de una fuente de iluminación externa. Poseen un canal de trabajo y aspiración para facilitar el procedimiento. No está indicado en procedimientos de emergencia. Se utiliza también para intubación a través de una máscara laríngea.

Cricotirotomía

La cricotirotomía consiste en la realización de un orificio en la vía aérea a nivel de la membrana cricotiroides con el fin de lograr una manera de acceder a la vía aérea y lograr la ventilación del paciente. Es un procedimiento de emergencia y está indicado en todas aquellas situaciones que requieran control de la vía aérea en que no se pueda ventilar a un paciente con mascarilla, no se pueda intubar y no se pueda obtener la oxigenación adecuada del paciente por otro medio de rescate (ej. Mascarilla laríngea, Tubo laríngeo, fibrobroncoscopia, etc.). Existen dos técnicas para su realización. Una es la quirúrgica en la que se realiza una incisión a nivel de la membrana cricotiroides con el fin de exponer el lumen de la vía aérea e instalar ya sea un tubo o una cánula para lograr la ventilación. La otra técnica es por punción. Existen diferentes set de punción cricotiroides que permiten la instalación, mediante la técnica

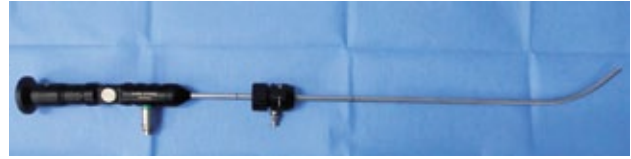


Figura 17 Fibroscopio rígido Bonfils.



Figura 18. Partes de Fibrobroncoscopio. A.-Cordón para la conexión a la fuente de luz. B.-Cordón de inserción al paciente (fibra óptica). C.-Cuerpo del instrumento. En él se encuentran el control de la punta del aparato (flexión o extensión), el orificio de entrada al "canal de trabajo" (administración de oxígeno y/o aspiración) y el visor.

de Seldinger o por punción directa, de distintas cánulas que permitirán la ventilación de emergencia (Figuras 19, 20). No es una técnica electiva, sino de emergencia que permite la ventilación hasta que se asegure de otra forma la ventilación del paciente. Las contraindicaciones de este procedimiento son relativas pero incluyen menores de 10 años (pero está absolutamente contraindicada en menores de 5 años). En ellos se realiza ventilación a alto flujo por punción cricotiroides, tumores cervicales o anatomía cervical distorsionada y coagulopatías.

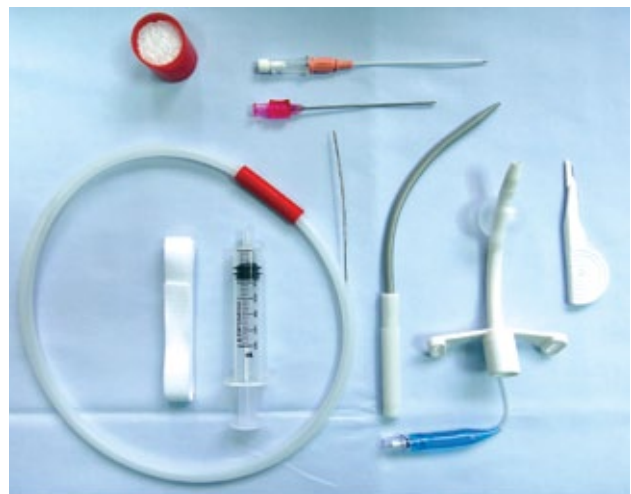

Figura 19. Set de Cricotirotomía percutánea

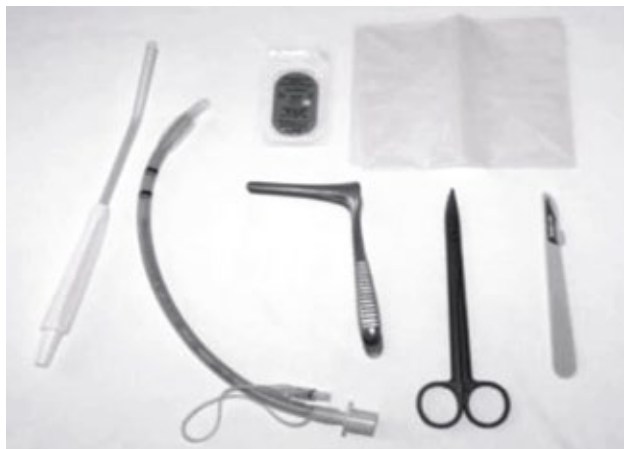

Figura 20. Bandeja con elementos para cricotirotomía quirúrgica.

Ventilación Jet Translaringea

La ventilación translaringea es un procedimiento menos invasivo que la cricotirotomía, con menor tasa de complicaciones, pero tiene el defecto que es solo de salvataje ya que no nos establece una vía aérea duradera y segura, por lo tanto, siempre es seguida de otro procedimiento, bien sea intubación retrógrada, cricotirotomía, traqueostomía o cualquier otro método que nos permita acceder a una vía aérea segura (16). Lo más rápido es insertar un catéter en la membrana cricoides y lograr la ventilación jet, estabilizar al paciente y proceder con la vía aérea definitiva. Se realiza una punción con uno de los trócares de los equipos disponibles en el mercado en la membrana cricoides en 45° hacia caudal y se conecta a una fuente de alto flujo de oxígeno (Figura 21). Tiene el problema de la retención de CO₂ del paciente. Sin embargo esto se puede manejar manteniendo una relación inspiración/expiración de 1:4 mientras se realiza el aseguramiento de la vía aérea. Dentro de sus complicaciones destaca el barotrauma y enfisema subcutáneo. Hay que recordar que es un procedimiento de salvataje que debe ser realizado por personas entrenadas.

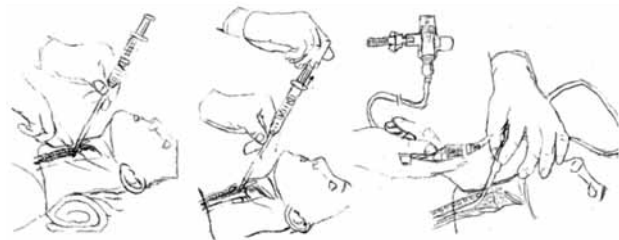


Figura 21. Técnica de Ventilación Jet Translaringea.

Intubación retrógrada

Se define como la inserción de un tubo en la tráquea asistida por una guía que se introduce en la vía aérea desde el exterior a nivel del área pericricoides, en dirección cefálica hacia la cavidad oral o nasal, con el fin de dirigir la entrada del tubo endotraqueal a la vía aérea y asegurar de este modo la ventilación del paciente (Figura 22).

Es una técnica de asistencia a la intubación orotraqueal y que hasta antes de la aparición del fibrobroncoscopio era muy utilizada para las intubaciones vigiles. Actualmente se utiliza principalmente cuando no se dispone del fibrobroncoscopio o cuando la utilidad de éste está limitada por la gran cantidad de secreciones o sangre que no permite la visualización de la glotis. En el mercado existen set de intubación retrógrada que traen todos los elementos necesarios para su realización. A través de una guía que se inserta desde una punción en la membrana cricoides hacia cefálica y que se exterioriza por la boca o por cavidades nasales, se introduce un tubo endotraqueal guiado en forma ciega hasta la laringe y luego de retirar la guía, se continúa avanzando el tubo hasta su posición final. Tiene riesgos asociados como sangramiento, lesión laríngea, enfisema subcutáneo, infecciones e incluso intubación fallida. Sin embargo se puede asociar al uso del fibrobroncoscopio como guía para asegurar la posición del tubo disminuyendo las complicaciones. Debe ser realizada por médicos entrenados en la técnica (17, 18).

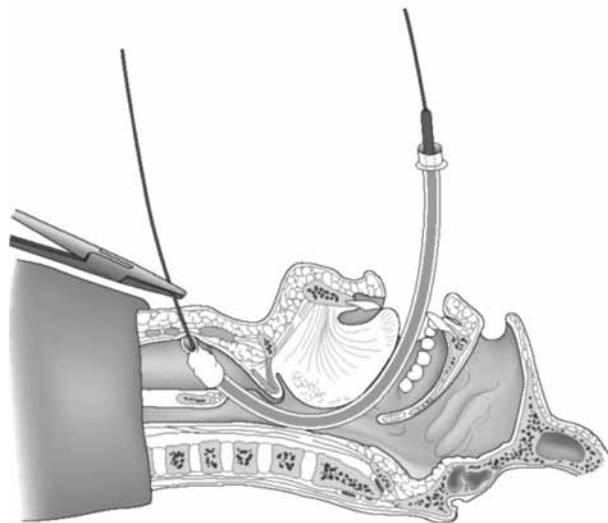


Figura 22. Técnica de Intubación retrógrada. Adaptado de Benumof's Airway Management. Second Edition. 2007 Ed. Mosby

ALGORITMOS Y CARRO DE INTUBACIÓN DIFÍCIL

Las dificultades de intubación pueden ocurrir aún en casos aparentemente considerados fáciles: vía aérea difícil no reconocida. Por ello, es recomendable disponer de algún algoritmo conocido y sencillo y de un carro de intubación difícil. Desde el primer algoritmo propuesto por la ASA en 1993 (Figura 23), han aparecido otros en diferentes países y épocas, tratando de incorporar los nuevos dispositivos para manejo de la vía aérea (19); es recomendable en todo caso disponer de uno propio. En lo que se refiere al carro de intubación, éste deberá contener los elementos disponibles de acuerdo a las posibilidades de cada lugar. En general, debe contar al menos con:

1. Laringoscopio rígido con hojas de diferentes formas y tamaños.
2. Tubos endotraqueales de diferentes tamaños.

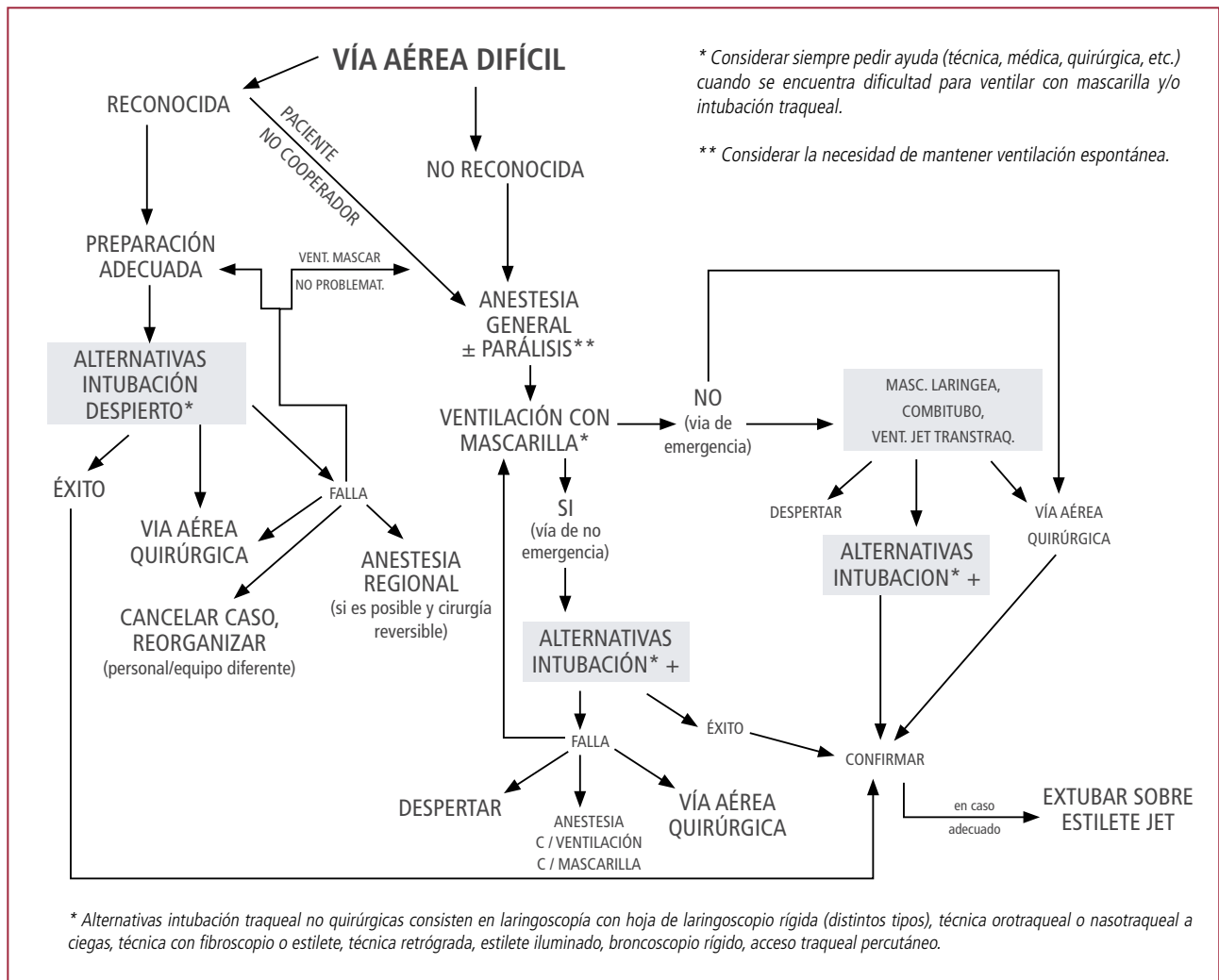
3. Guías para tubo endotraqueal: estiletes semirígidos, intercambiador de tubo para ventilación, estilete luminoso, pinzas.
4. Cánulas faríngeas y nasofaríngeas.
5. Mascarillas laríngeas de diferentes tamaños y tipos: clásica, de intubación, proseal, supreme.
6. Fibrobroncoscopio.
7. Equipo de intubación retrógrada.
8. Dispositivo de ventilación no invasivo de emergencia: combitubo, jet ventilator transtraqueal.
9. Equipo para vía aérea invasiva de emergencia: cricotirotomía.
10. Detector de CO₂ exhalado.

Cada vez que se sospeche la posibilidad de una intubación difícil, este carro debe estar disponible. La mayoría de estos elementos, requieren de un entrenamiento especial para su utilización.

CONCLUSIONES

Debido a que los procedimientos descritos para manejar la vía aérea pueden ocasionar morbilidad y mortalidad, se requiere de entrenamiento continuo por parte de los médicos que los realizan, además de disponer de algoritmos locales y de un carro de intubación difícil con los medios que se disponga en cada servicio.

FIGURA 23. ALGORITMO DE MANEJO DE LA VÍA AÉREA DIFÍCIL DE LA ASA



Adaptado de Anesthesiology 1996 ;84:686-699

REFERENCIAS BIBLIOGRÁFICAS

1. Peterson G, Domino K, Caplan R et al. Management of the difficult airway. A closed claims analysis. *Anesthesiology* 2005; 103:33 - 39.
2. Caplan R, Benumof J, Berry F et al. Task force on management of the difficult airway. *Anesthesiology* 1993; 78:597 - 602.
3. Walls, Ron M.; Murphy M, Michael F. *Manual of Emergency Airway Management*, 3ª Edición.
4. Mace Sh. Challenges and Advances in Intubation: Airway Evaluation and Controversies with Intubation. *Emergency Medicine Clinics of North America* 2008; 26, Issue 4 :977-1000.
5. Practice Guidelines for Management of the Difficult Airway. *Anesthesiology* 1993; 78:597-602.
6. Practice Guidelines for Management of the Difficult Airway. *Anesthesiology* 2003; 98:1269-77.
7. Kheterpal S, Han R, Tremper K, Shanks A et al. Incidence and Predictors of Difficult and Impossible Mask Ventilation. *Anesthesiology* 2006; 105:885-91.
8. Schneider R, Murphy M. Bag/Mask ventilation (chapter 5). *Manual of Emergency Airway Management* 3ª Edición. Ed Lippincott Williams & Wilkins 2008.
9. Wolcke B, Schneider T, Mauer D, et al. Ventilation volumes with different self-inflating bags with reference to the ERC guidelines for airway management: comparison of two compression techniques. *Resuscitation* 2000; 47:175-178.
10. Bouchut E: D'une nouvelle method de traitement du croup par le tubage du larynx. *Bull Acad Med Paris* 1858; 23:1160-2.
11. Rai M, Dering A, Verghese C. The GlidescopeR system: a clinical assessment of performance. *Anaesthesia*, 2005; 60,:60-64.
12. Niforopoulou P, Pantazopoulos I, Demestiha T, et al. Video-laryngoscopes in the adult airway management: a topical review of the literature. *Acta Anaesthesiol Scand* 2010; 54:1050-1061.
13. McElwain J, Malik M, Harte B, et al. Comparison of the C-MACR videolaryngoscope with the Macintosh, GlidescopeR, and AirtraqR laryngoscopes in easy and difficult laryngoscopy scenarios in manikins. *Anaesthesia* 2010; 65:483-489.
14. Teoh W, Saxena S, Shah M, Sia T. Comparison of three videolaryngoscopes: Pentax Airway Scope, C-MACTM, GlidescopeR vs the Macintosh laryngoscope for tracheal intubation. *Anaesthesia* 2010; 65:1126-1132.
15. Aziz M, Healy D, Kheterpal S, et al. Routine Clinical Practice Effectiveness of the Glidescope in Difficult Airway Management. An Analysis of 2,004 Glidescope Intubations, Complications, and Failures from Two Institutions. *Anesthesiology* 2011; 114:34 - 41.
16. Helm M, et al. Surgical Approach in difficult airway management. *Best Practice & Research, Clinical Anaesthesiology* 2005; 19:623-640.
17. Burbulys D, Kiai K,. Retrograde Intubation. *Emerg Med Clin N Am* 2008; 1029-1041.
18. Dhara SS. Retrograde tracheal intubation. *Anaesthesia* 2009; 64:1094-1104.
19. Amathieu R, Combes X, Abdi W, et al. Algorithm for Difficult Airway Management, Modified for Modern Optical Devices (Airtraq Laryngoscope; LMA CTrach™). *Anesthesiology* 2011; 114:25-33.

Los autores declaran no tener conflictos de interés, en relación a este artículo.