

LESIONES DEPORTIVAS EN NIÑOS Y ADOLESCENTES

PEDIATRIC AND ADOLESCENT SPORTS INJURIES

DR. HERNÁN GUZMÁN P. (1)

1. DEPARTAMENTO DE ORTOPEDIA Y TRAUMATOLOGÍA. CLÍNICA LAS CONDES.

Email: hguzman@clinicalascondes.cl

RESUMEN

El aumento en la actividad deportiva de niños y adolescentes ha derivado en un aumento de las lesiones esqueléticas atribuidas a la actividad física. El aparato locomotor infantil presenta particularidades que hacen que los patrones de lesión difieran a lo que ocurre en los adultos. Se producen lesiones agudas y de sobrecarga que se presentan en edades y sitios específicos. Debido a la alta frecuencia de aparición de ellas, es necesario que los médicos que atienden niños estén familiarizados con los cuadros más frecuentes. En este artículo se revisan los aspectos más importantes de las principales lesiones deportivas en niños y adolescentes resumiendo las principales consideraciones diagnósticas, terapéuticas y pronósticas.

Palabras clave: Lesiones deportivas, fracturas avulsivas, sobrecarga, apofisitis, osteocondritis, fracturas de stress.

SUMMARY

The increase in sport activity of children and adolescents has led to an increase in skeletal lesions attributed to physical activity. The children's musculoskeletal system presents particularities that make injury patterns differ to those that occur in adults. Acute and overuse injuries are produced, which occur in specific locations and ages. Due to the high frequency of their occurrence, it is necessary that physicians who treat children are familiar with the most frequent conditions. In this article the most important aspects of major sports injuries in children and adolescents are reviewed by summarizing the main diagnostic, therapeutic and prognostic considerations.

Key words: Sports injuries, avulsion fractures, overuse, apophysitis, osteochondritis, stress fractures.

INTRODUCCIÓN

En las últimas décadas ha aumentado sostenidamente la práctica del deporte competitivo en los niños y adolescentes. Se ha incrementado el tiempo y la intensidad de la actividad física. Esto ha traído aparejado un aumento en la incidencia de lesiones agudas y subagudas del aparato locomotor relacionadas al deporte en los niños y adolescentes.

El aparato locomotor en crecimiento presenta condiciones estructurales y funcionales muy particulares que hacen que el tipo de lesiones difieran sustancialmente a las que se presentan en el adulto. Las más importantes de ellas son:

- Presencia cartílago de crecimiento.
- Epífisis y apófisis cartilaginosas.
- Unión tendón hueso con interfase cartilaginosa.
- Mayor elasticidad de ligamentos y tendones.
- Masa muscular variable en elasticidad y fuerza según la edad.
- Proporciones corporales variables.

De acuerdo a la elasticidad de músculos, tendones y ligamentos, junto a la fragilidad relativa que poseen sus estructuras cartilaginosas se determinan ciertos patrones particulares de lesión y éstos cambian de acuerdo a la edad del niño. Por ejemplo, las lesiones ligamentosas y musculares son muy raras en los niños pequeños, no así las lesiones cartilaginosas. Con frecuencia los cartílagos de crecimiento de los huesos largos y las estructuras cartilaginosas de los núcleos secundarios de osificación y de las apófisis sufren las consecuencias de lesiones agudas o de sobrecarga generadas en el deporte.

A medida que el aparato locomotor va madurando, se incrementa la envergadura y la fuerza muscular, los huesos se van haciendo cada vez más rígidos y las zonas de crecimiento cartilaginosas se van cerrando progresivamente. Sin embargo, hasta bien avanzada la madurez esquelética, persisten zonas de mayor fragilidad, especialmente en relación a las estruc-

turas cartilagosas. Estas son más vulnerables a las demandas mecánicas de tracción y de compresión (Figura 1) (1).

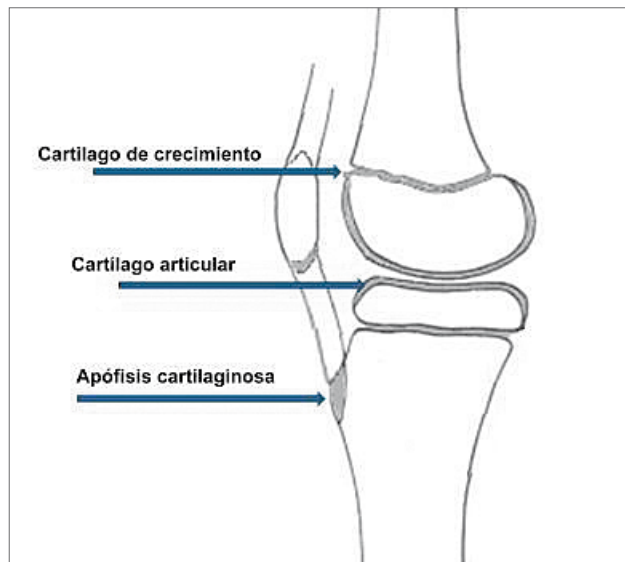


Figura 1. Distribución de tejido cartilaginoso en la rodilla de un niño (Modificado de O'Neill D, Micheli Lyle.: Lesiones por sobreuso en atletas jóvenes. <http://www.g-se.com/pid/688/>).

Según la forma de presentación, las lesiones deportivas pueden ser agudas o subagudas. Las primeras se producen por una carga aguda de alta intensidad que provoca la falla y las segundas corresponden a una lesión secundaria a un micro trauma repetido, por lo que también se conocen como lesiones de sobrecarga.

LESIONES AGUDAS

Entre las lesiones agudas se encuentran las fracturas y las lesiones traumáticas de partes blandas que se asocian a cualquier trauma. Su descripción sobrepasa los límites y objetivos de este artículo, por lo que solamente nos referiremos a un tipo especial de lesiones que se asocian estrechamente a la práctica deportiva y que son las fracturas por avulsión osteocondrales, que son propias del niño, ya que ocurren a través de la fase cartilaginosa de las apófisis en crecimiento.

- Arrancamiento de la epitroclea.
- Fracturas por avulsión de la pelvis.
- Avulsión del polo inferior de rótula.
- Avulsión de la tuberosidad anterior de la tibia.
- Fractura de la espina tibial anterior - Lesión LCA.

Arrancamiento de la epitroclea

Lesión que compromete al centro de osificación de la epitroclea, ubicada en el margen medial de la paleta humeral en el codo. Se produce por la acción de los músculos epitrocleares a través de un stress en valgo del antebrazo sobre el codo y cuyo tratamiento aún es controversial entre los especialistas. Se manifiesta por dolor agudo y aumento de volumen

en la cara interna del codo. El diagnóstico se confirma por la radiografía. Se ha asociado a inestabilidad del codo con repercusión funcional en deportistas que utilizan preferentemente la extremidad superior (2). Aunque el tratamiento conservador da buenos resultados incluso en fracturas desplazadas (3), puede considerarse la cirugía en fracturas desplazadas con inestabilidad en valgo, especialmente en la extremidad dominante de deportistas (4).

Fracturas por avulsión de la pelvis

Estas lesiones se asocian a la práctica deportiva en los adolescentes (5-7). Aparecen en relación a la pubertad y afectan a la unión osteocondral de los núcleos de osificación secundarios de la pelvis y del extremo proximal del fémur que aún persisten abiertos a esa edad. Por esta razón los sitios que se afectan son el ala ilíaca, la espina ilíaca anterior superior, la espina ilíaca anterior inferior, el isquion y el trocánter menor (8). Aunque sintomáticamente pueden ser muy dolorosas y radiológicamente llama la atención cierto desplazamiento, su evolución suele ser buena con tratamiento conservador.

En los casos de arrancamiento agudo, la manifestación clínica característica es la aparición de un dolor agudo, seguido de impotencia funcional al realizar un gesto deportivo que someta a tracción la musculatura que se inserta en la pelvis. La radiografía suele ser diagnóstica (Figura 2). En casos de arrancamientos del ala ilíaca puede ser necesario el estudio con resonancia magnética (Figura 3). El tratamiento suele ser conservador, sin necesidad de recurrir a la cirugía.

En ocasiones el arrancamiento apofisiario de la pelvis ocurre en forma sub aguda a lo largo de semanas de evolución en las que el niño sigue haciendo deporte a pesar de molestias dolorosas que no suelen ser tan intensas (Figura 4).

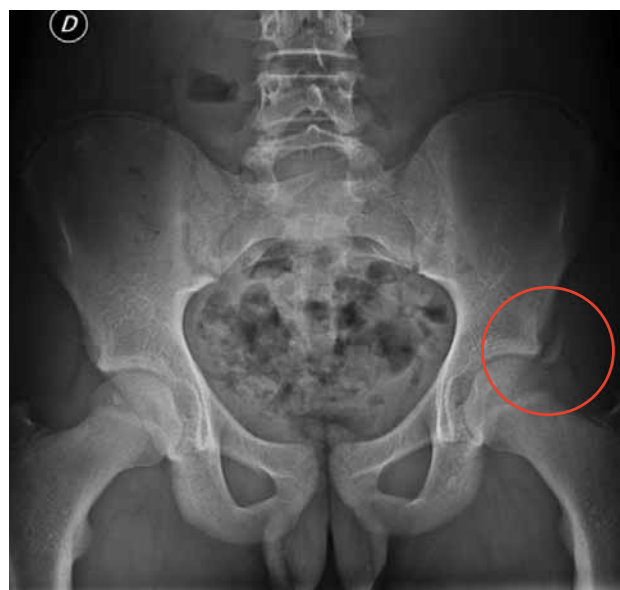

Figura 2. Arrancamiento de EIAI.

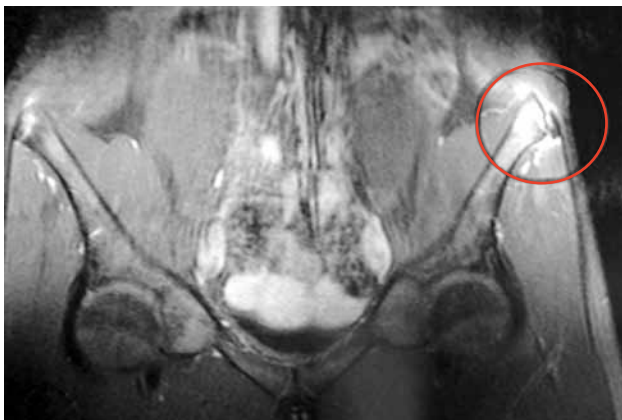


Figura 3. Arrancamiento de ala iliaca demostrado por RM. La Rx simple no mostraba la lesión.

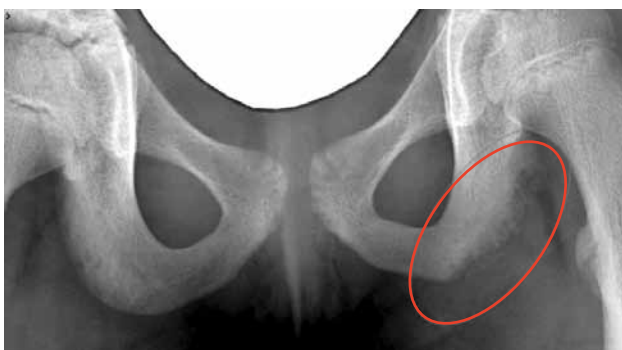

Figura 4. Arrancamiento subagudo del isquión. Compárese con isquión contralateral, nótese irregularidad de la apófisis isquiática y pequeña lámina ósea desprendida.

Avulsión del polo inferior de rótula

Aunque las fracturas de rótula son raras en los niños y adolescentes, y éstas se relacionan a traumas directos, se ha descrito un tipo especial de fractura relacionado a la práctica deportiva (9, 10). Este tipo corresponde a la avulsión del polo distal de la rótula, secundario a una contracción violenta del cuádriceps contra resistencia, que arranca la inserción proximal del tendón cuadriceps, arrastrando un fragmento osteocondral de la rótula que compromete la superficie articular de ésta (Figura 5) (11). Se manifiesta clínicamente por la aparición de un dolor agudo anterior de rodilla mientras se realiza actividad física, seguido de una incapacidad de extender la rodilla y elevar la pierna. Aunque es de baja frecuencia, debe sospecharse y buscarse la lesión ya que radiológicamente suele tener signos muy sutiles y puede pasar inadvertida. A veces es necesario realizar una resonancia magnética para demostrar la lesión (12). El tratamiento es siempre quirúrgico, restituyendo la anatomía del aparato extensor de la rodilla.

Avulsión de la tuberosidad anterior de la tibia

La tuberosidad anterior de la tibia corresponde a la apófisis en la que se inserta el extremo distal del tendón rotuliano.

Aunque es una fractura de muy baja frecuencia se relaciona directamente con la práctica deportiva y se presenta en adolescentes, justo

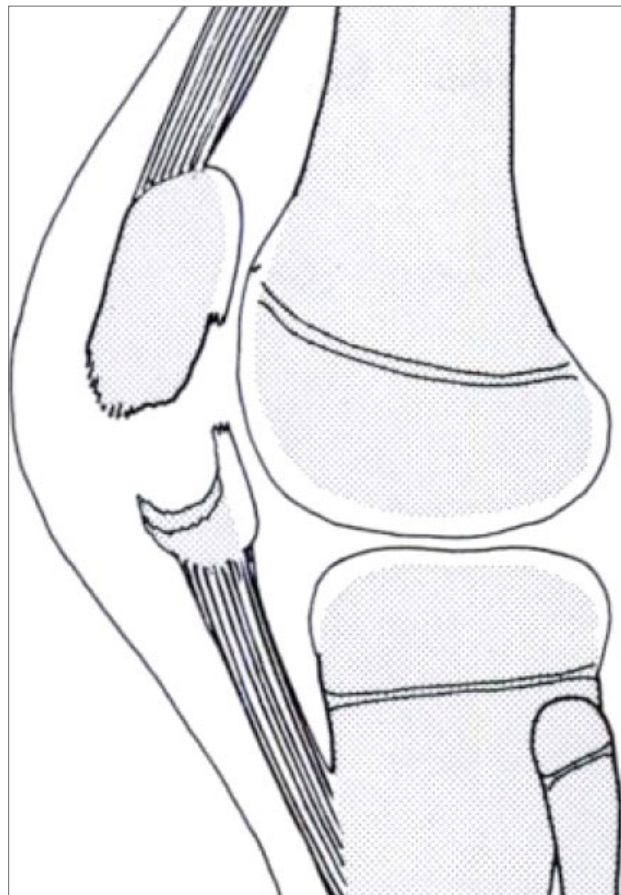


Figura 5. Avulsión polo inferior de la rótula. (Reproducido de: Houghton GR, Ackroyd CE: Sleeve fractures of the patella in children: a report of three cases J Bone Joint Surg 61B:165, 1979.)

antes del cierre de la fisis proximal de la tibia (13). Se ha sugerido una relación entre la aparición de esta lesión y la existencia previa de una Enfermedad de Osgood Schlatter (14, 15). Su mecanismo de producción es la contracción violenta del cuádriceps en extensión, como ocurre al saltar o por flexión pasiva aguda de la rodilla en contra de un cuádriceps contraído, como puede ocurrir al tocar tierra después de un salto. Sus manifestaciones clínicas son similares a las que se presentan en la avulsión del polo inferior de la rótula y el diagnóstico se confirma con la radiografía. Se clasifican según el grado de desplazamiento y de acuerdo a ello se indica el tratamiento. En las fracturas no desplazadas basta el tratamiento ortopédico con inmovilización y el tratamiento quirúrgico se reserva para aquellas fracturas desplazadas (13, 16).

Fractura de la espina tibial anterior - Lesión del ligamento cruzado anterior (LCA)

La espina tibial anterior corresponde a una pequeña cresta ósea que se encuentra en el medio de la meseta tibial, entre los platillos tibiales. Da inserción al extremo distal del ligamento cruzado anterior (LCA).

El arrancamiento de la inserción distal del LCA suele ocurrir en niños entre 8 y 14 años y se asocia a trauma directo de la rodilla en flexión (13)

(Figura 6). En la práctica deportiva esta lesión suele verse en caídas de bicicleta, patines y esquí.

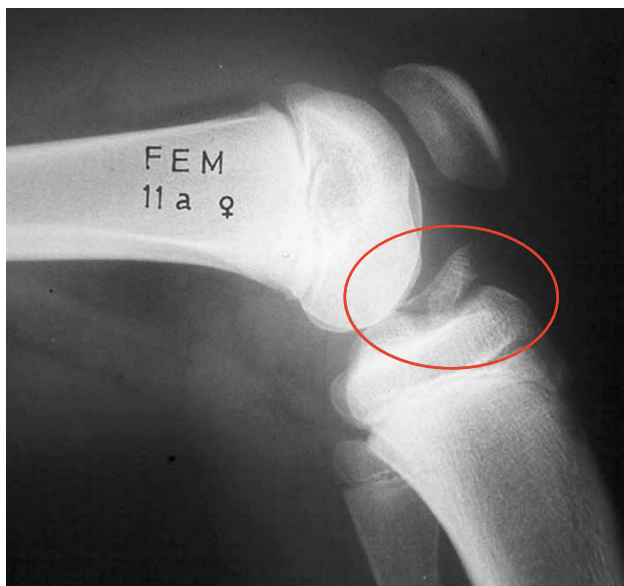


Figura 6. Fractura desplazada de espina tibial anterior.

Se manifiesta clínicamente por dolor y aumento de volumen de la rodilla por hemartrosis. La Rx de rodilla suele ser diagnóstica. De acuerdo al desplazamiento del fragmento fracturado de la espina tibial anterior se han descrito tres tipos diferentes de fracturas (17) y de acuerdo a este criterio se indica el tratamiento. Cuando no hay desplazamiento o éste se reduce con la rodilla en extensión, el tratamiento de elección es el ortopédico. La fijación quirúrgica está indicada en las avulsiones desplazadas que no se reducen en extensión.

En el pasado se consideraba que el arrancamiento de la espina tibial anterior constituía la versión infantil de la lesión clásica de LCA del adulto y se estimaba como muy rara la existencia de una lesión del LCA en los niños y adolescentes (18). Sin embargo, cada vez hay más reportes de la frecuencia creciente de esta lesión en deportistas con esqueleto inmaduro. Hay series que muestran que un 31% de las lesiones traumáticas de rodilla entre futbolistas menores de 18 años son lesiones de LCA (19). Las lesiones corporales del LCA ocurren con más frecuencia en adolescentes que están cerca de la madurez esquelética, pero no son raras en pre adolescentes, quienes mantienen un potencial alto de crecimiento residual en sus rodillas (20).

Su manifestación clínica es similar a la forma de presentación de la fractura de espina tibial anterior, aunque puede ser menos evidente y puede confundirse con un esguince de la rodilla. Para el diagnóstico debe tenerse un alto índice de sospecha y el método de imágenes que confirma el diagnóstico es la resonancia magnética.

Las lesiones del LCA producen inestabilidad de rodilla y el retorno al deporte competitivo suele ser insatisfactorio, con riesgos de lesiones meniscales

y condrales secundarias. Aunque el tratamiento quirúrgico es altamente efectivo para solucionar estos problemas, en el niño su indicación es controversial debido a que las técnicas que dan mejores resultados violan las fisis de la rodilla. La decisión quirúrgica debe considerar la edad, el estado de maduración del niño según la escala de Tanner. En los niños menores con fisis ampliamente abiertas existe mayor riesgo de alteraciones iatrogénicas de crecimiento. En los adolescentes cercanos a la madurez esquelética este riesgo es menor.

LESIONES POR SOBRECARGA

Las cargas repetidas en tracción o en compresión sobre el aparato locomotor provocan la aparición de lesiones específicas en el esqueleto inmaduro. Las cargas submáximas repetitivas son acumulativas y terminan dañando al esqueleto infantil. Se producen las llamadas lesiones de sobrecarga o también llamadas de sobreuso. Estas lesiones son muy frecuentes y se relacionan a la práctica deportiva más que al juego recreativo. Entre los factores que se asocian a estas lesiones se encuentran (21).

- Errores en entrenamiento.
- Desbalance musculotendinoso.
- Alteraciones ortopédicas preexistentes.
- Calzado deportivo inadecuado.
- Superficie de juego.

Las lesiones por sobrecarga incluyen las siguientes afecciones:

- Apofisitis y lesiones fisiarias.
- Osteocondritis disecante.
- Fracturas de stress.

Apofisitis y lesiones fisiarias

La carga repetitiva en tracción provoca lesiones en las zonas de inserción de grandes músculos, dando origen a las llamadas apofisitis u osteocondritis de inserción. Deben ser consideradas como una lesión subaguda de sobrecarga en una zona de inserción osteocondral.

Debido al stress en tracción, se produce una reacción inflamatoria en la unión tendón hueso, pudiendo comprometer la fase osteocartilaginosa con fragmentación y aumento de volumen de ésta.

El cartilago de crecimiento puede ser también afectado en cargas repetitivas por tracción y es el mecanismo que se encuentra detrás de lesiones en la fisis proximal del húmero en niños lanzadores y tenistas. En el llamado "hombro de las ligas menores" es característico encontrar un ensanchamiento de la fisis (Figura 7).

Las lesiones de sobrecarga que comprometen las estructuras cartilaginosas del esqueleto infantil se caracterizan por aparecer en edades típicas y en sitios específicos según el deporte practicado. Su manifestación cardinal es el dolor que aparece después de la actividad física y que disminuye con el frío local y con el reposo. Puede asociarse la existencia de aumento de volumen y calor local.

Aunque pueden aparecer en la extremidad superior en deportes específicos, lo más frecuente es que se presenten en la extremidad inferior, alrededor de la rodilla y del pie.

A nivel de la rodilla se presentan la Enfermedad de Osgood Schlatter y la Enfermedad de Sindig Larsen Johansson. A nivel del pié hay que considerar la Enfermedad de Sever y la osteocondritis de la base del 5° metatarsiano, conocida como Enfermedad de Iselin.

La Enfermedad de Osgood Schlatter (22, 23) compromete la tuberosidad anterior de la tibia y ocurre entre los 11 y 14 años de edad en los hombres, pudiendo aparecer antes en las mujeres. La manifestación clínica característica es el dolor preciso a nivel de la inserción distal del tendón rotuliano, pudiendo existir aumento de volumen variable a ese nivel. Con frecuencia es bilateral, pero cuando es unilateral puede plantearse la necesidad de un diagnóstico diferencial con otras causas de dolor de rodilla en el niño. La radiografía demuestra la fragmentación del núcleo de osificación. La evolución suele ir a la recuperación completa, pero ésta demora un tiempo variable desde meses a años.

En algunos casos, puede quedar como secuela la persistencia de una calcificación en el extremo distal del tendón rotuliano que puede dar síntomas dolorosos aún después de la madurez esquelética (Figura 8).

El tratamiento de la Enfermedad de Osgood Schlatter consiste en la disminución de la carga deportiva, especialmente las solicitudes en tracción. Es esencial la planificación de los tiempos de actividad deportiva y el suficiente descanso para permitir la reparación adecuada. El reposo deportivo debe ser muy limitado en caso de existir mucho dolor, pero debe evitarse la restricción de la práctica deportiva. Puede ser útil el uso de soportes del

tendón rotuliano para disminuir la tensión y debe insistirse en la adecuada preparación física predeportiva, especialmente con elongación del aparato extensor de la rodilla.

La Enfermedad de Sinding Larsen Johansson (24) afecta el polo inferior de la rótula y se manifiesta por dolor preciso a ese nivel, asociado a actividad deportiva que involucre saltos. No se asocia a aumento de volumen local. Suele aparecer alrededor de los 10 a 12 años de edad y responde al tratamiento sintomático. La radiografía puede no demostrar alteraciones pero es característica la aparición de una línea de osificación separada en el polo inferior de la rótula. En casos de radiografías negativas, puede ser de utilidad el uso de la ecografía para demostrar la alteración de la inserción proximal del tendón rotuliano. Aunque podría asociarse a la fractura por avulsión del polo inferior de la rótula, su pronóstico suele ser bueno y responde mejor que el Osgood Schlatter a las medidas de disminución de la carga deportiva y al uso de soportes rotulianos.

La Enfermedad de Sever (25) es la causa más frecuente de dolor en los talones en los niños deportistas. Se conoce como apofisitis del calcáneo y se produce por la tracción repetitiva del tendón de Aquiles sobre la tuberosidad mayor. Es más común en los hombres y la mayoría de los pacientes se encuentran entre los 10 y 12 años de edad (26). La manifestación clínica cardinal es el dolor, sin mayor signología local. A pesar que radiológicamente se ha asociado la esclerosis del núcleo de osificación del calcáneo a esta condición, ese hallazgo es característico de todos los niños a esa edad y no representa un cambio patológico. De todas maneras se solicita un estudio radiológico para el diagnóstico diferencial, especialmente importante en los casos unilaterales. El pronóstico es muy bueno y no se asocia a secuelas o complicaciones mayores. Como el resto de las osteocondritis de inserción responde bien al tratamiento sintomático con hielo local y reposo

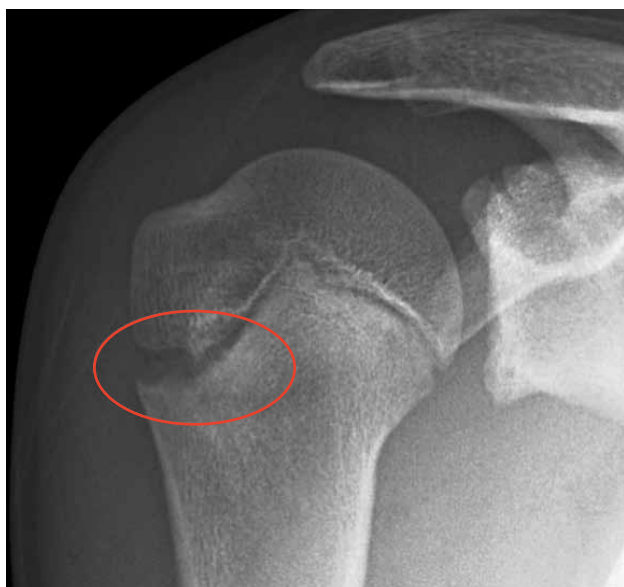

Figura 7. Ensanchamiento de la fisura proximal del húmero en un tenista.

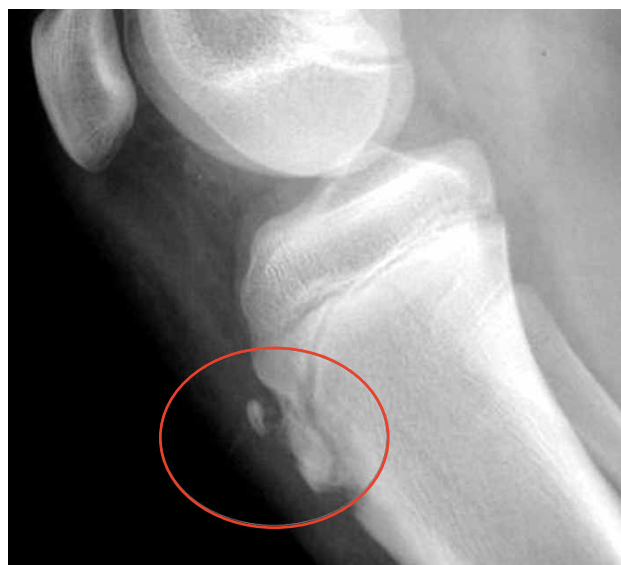

Figura 8. Calcificación residual en inserción de tendón rotuliano como secuela de Osgood Schlatter.

deportivo. Especialmente útiles para disminuir las molestias y permitir un reintegro deportivo, es el uso de taloneras, que relajan la tracción del tendón de Aquiles y amortiguan el choque del talón contra el suelo.

La osteocondritis de la base del 5° metatarsiano o Enfermedad de Iselin, se produce por tracción excesiva del tendón del músculo peroneo lateral corto. Se asocia a inversión del antepié en atletas. La tracción del tendón causa la inflamación del núcleo de osificación accesorio, lo que provoca dolor y aumento de volumen. En el estudio radiológico suele demostrarse la existencia de un núcleo accesorio de osificación que puede confundirse con una fractura. El tratamiento suele ser ortopédico con hielo local y antiinflamatorios. La sintomatología puede aliviarse con el uso de una órtesis pronadora del mediopié.

Osteocondritis disecante

A nivel articular, las lesiones subagudas están representadas por la osteocondritis disecante. Esta afección corresponde a una necrosis segmentaria del hueso subcondral que se comporta como un secuestro y que potencialmente es reversible, pero puede evolucionar a un desprendimiento, con pérdida variable de superficie articular. Aunque su etiología no es clara, se ha invocado el micro trauma repetido como un factor causal ya que se ha visto que su prevalencia aumenta en la población de atletas jóvenes (27).

La ubicación más característica es a nivel de la rodilla, especialmente en el cóndilo medial, pero también se ha descrito en el cóndilo lateral y en la rótula (Figura 9). Otras articulaciones afectadas en el niño, son el tobillo y el codo. En esta última articulación se ubica a nivel del cóndilo lateral y se relaciona con la práctica de deportes que impactan esta articulación como el básquetbol, tenis y béisbol.

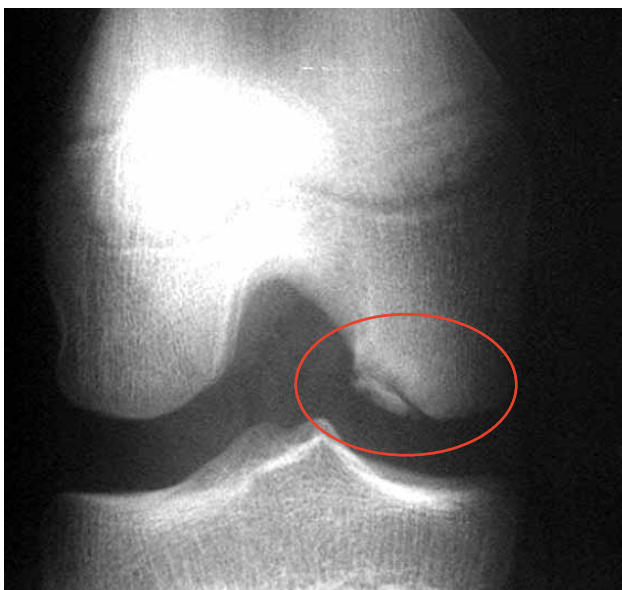

Figura 9. Osteocondritis disecante que compromete superficie de carga de cóndilo femoral.

La manifestación clínica característica es el dolor y el diagnóstico por imágenes suele no ser complicado pero el problema se presenta para establecer el pronóstico de la lesión y el tipo de tratamiento a realizar. Para eso es fundamental determinar la estabilidad del fragmento subcondral y su eventual necesidad de ser fijado quirúrgicamente. Hay reportes actuales que señalan a la resonancia magnética como el mejor método para establecer el grado de lesión del cartílago articular y la estabilidad del fragmento (Figura 10) (28, 29). Las lesiones estables, sin compromiso del cartílago articular tienen un alto potencial de reparación con el tratamiento conservador, siendo esencial la disminución de las cargas y requerimiento mecánico sobre el cartílago articular afectado (30). Las lesiones inestables tratadas con fijación quirúrgica tienden a reparar y consolidar, pero el pronóstico a largo plazo no está aclarado (30). El pronóstico final depende del tamaño y ubicación de la lesión. Si se ubica en zonas de carga y su tamaño es importante, existe riesgo potencial de daño articular importante.

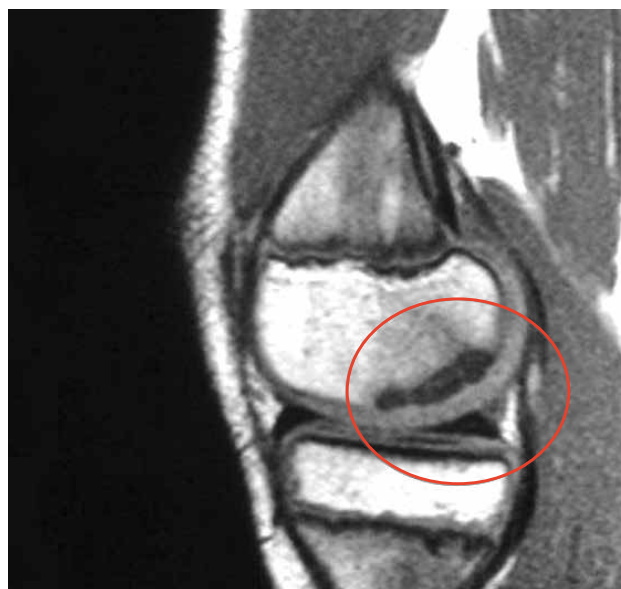

Figura 10. El mismo caso de la Figura 9. La RM demuestra lesión estable por indemnidad del cartílago articular.

Fracturas de stress

La carga submáxima repetitiva afecta al hueso produciendo las llamadas fracturas de stress. Son relativamente poco frecuentes en el niño y suelen representar problemas de diagnóstico diferencial. Su frecuencia aumenta a medida que el niño se acerca a los 18 años de edad y se ubican de preferencia en la extremidad inferior, pero puede afectarse cualquier hueso sometido a carga repetitiva, según el deporte practicado (23). Es característica la ubicación en la tibia proximal y en los metatarsianos en los corredores de largas distancias. La causa de consulta es el dolor de larga evolución. Para su diagnóstico es esencial una buena historia clínica que registre el tipo y el tiempo de la actividad física practicada. Las manifestaciones en la radiología simple pueden simular una lesión tumoral o infecciosa y para el diagnóstico diferencial

son de gran utilidad la cintigrafía ósea y especialmente la resonancia magnética (31). La rápida respuesta sintomática que sigue al reposo o restricción de la actividad física específica, contribuyen al diagnóstico. El pronóstico suele ser bueno y la consolidación se produce después de un tiempo de reposo.

COMENTARIOS FINALES

Las lesiones del aparato locomotor infantil relacionadas a la actividad física pueden presentarse de forma aguda o subaguda. Las primeras son

precedidas por un gesto deportivo o un trauma identificable, provocando dolor e impotencia funcional que obligan a una consulta precoz en un servicio de urgencia, requiriéndose rápidamente la atención del especialista. En el caso de las lesiones subagudas, ellas pueden dar síntomas por mucho tiempo antes de llegar a ser diagnosticadas y tratadas en forma adecuada. El dolor esquelético que aparece después de la práctica deportiva debe alertar al médico no especialista y hay que considerar la existencia de una lesión específica de sobrecarga. Su derivación oportuna al traumatólogo infantil permitirá su diagnóstico y manejo adecuado sin comprometer en exceso la actividad deportiva de los niños afectados.

REFERENCIAS BIBLIOGRÁFICAS

- O'Neill D, Micheli Lyle.: Lesiones por sobreuso en atletas jóvenes. <http://www.g-se.com/pid/688/>.
- Benjamin HJ, Hang BT.: Common acute upper extremity injuries in sports. *Clin. Ped. Emerg. Med.* 2007; 8: 15-30.
- Josefsson PO, Danielsson LG: Epicondylar elbow fracture in children: 35-year follow-up of 56 unreduced cases. *Acta Orthop Scand* 1986; 57(4):313-315.
- Case SL, Hennrickus WL: Surgical treatment of displaced medial epicondyle fractures in adolescent athletes. *Am J Sports Med* 1997; 25(5):682-686.
- Reed MH. Pelvic fractures in children. *J. Canadian Assoc. Radiol.* 1976 27: 255-261
- Moeller J.L.: Pelvic and hip apophyseal avulsion injuries in young athletes. *Curr Sports Med Rep.* 2003; 2: 110-115.
- Kocher MS, Tucker R. Pediatric athlete hip disorders. *Clin. Sports Med.* 2006; 25: 241-253.
- Sundar M, Carty H.: Avulsion fractures of the pelvis in children: a report of 32 fractures and their outcome. *Skeletal. Radiol* 1994; 23: 85-90.
- Houghton, G. R., and Ackroyd, C. E.: Sleeve fractures of the patella in children. A report of three cases. *J. Bone and Joint Surg.* 1979, 61-B (2): 165-168.
- Wu CD, Huang SC, Liu TK. Sleeve fracture of the patella in children. A report of five cases. *Am J Sports Med* 1991; 19:525-8.
- Houghton GR, Ackroyd CE: Sleeve fractures of the patella in children: a report of three cases, *J Bone Joint Surg* 61B:165, 1979.
- Bates DG, Hresko MT, Jaramillo D. Patellar sleeve fracture: demonstration with MR imaging. *Radiology* 1994; 193:825
- Beaty J, Kumar A, Current concepts review. Fractures about the knee in children. *J. Bone Joint Surg* 1994; 76-A: 1870-1880
- Ogden JA, Tross RB, Murphy MJ: Fractures of the tibial tuberosity in adolescents. *J. Bone Joint Surg (Am)*.1980; 62: 205-215.
- Levi JH, Coleman CR: Fractures of the tibial tubercle. *Am J Sports Med* 1976; 4:254-262.
- Mosier SM, Stantisk C: Acute tibial tubercle avulsion fractures. *J Pediatr Orthop* 2004; 24(2): 181-184.
- Meyers, M. H., and McKeever, F. M.: Fracture of the intercondylar eminence of the tibia. *J. Bone and Joint Surg* 1970: 52-A: 1677-1684.
- Sullivan JA: Ligamentous injuries of the knee in children. *Clin Orthop Relat Res* 1990; 255:44-50.
- Shea KG, Pfeiffer R, Wang JH, Curtin M, Apel PJ: Anterior cruciate ligament injury in pediatric and adolescent soccer players: An analysis of insurance data. *J Pediatr Orthop* 2004;24(6):623-628.
- Stanitski CL, Harvell JC, Fu F: Observations on acute knee hemarthrosis in children and adolescents. *J Pediatr Orthop* 1993; 13(4):506-510.
- Micheli LJ: Overuse injuries in children sports. The growth factor. *Orthop Clin North Am* 1983;14: 337-360.
- Cohen B, Wilkinson RW: The Osgood- Schlatter lesion. *Am. J. Surg* 1958; 95: 731
- Staheli, L. *Practice of Pediatric Orthopaedics*. Philadelphia: Lippincott, Williams & Wilkins 2000.
- Medler RC, Lyne ED: The Sinding-Larsen-Johansson lits etiology and natural history. *J. Bone and Joint Surg.* 1978, 60-A : 1113-1116.
- Micheli LJ, Ireland ML: Prevention and management of calcaneal apophysitis in children: An overuse syndrome *J Pediatr Orthop* 1987; 7: 34-38.
- Olney BW: *Conditions of the Foot*. Orthopaedic Knowledge Update: Pediatrics. 3th ed. American Academy of Orthopaedic Surgeons 2006.
- Cahill BR. Osteochondritis dissecans of the knee: treatment of juvenile and adult forms. *J Am Acad Orthop Surg.* 1995; 3:237-247.
- Grainger & Allison's *Diagnostic Radiology: A Textbook of Medical Imaging*. 4th ed. Churchill Livingstone 2001.
- Samora WP, Chevillet J, Adler B, Young GS, Klingele KE: Juvenile osteochondritis dissecans of the knee: predictors of lesion stability. *J Pediatr Orthop.* 2012; 32(1): 1-4
- Flynn JM, Kocher MS, Ganley TJ. Osteochondritis dissecans of the knee. *J Pediatr Orthop.* 2004; 24(4): 434-443.
- Niva MH, Kiuru MJ, Haataja R, Pihlajamäki HK. Fatigue injuries of the femur. *J. Bone Joint Surg (Br)*.2005; 87 B: 1385-90.

El autor declara no tener conflictos de interés, en relación a este artículo.